

Neuropatia obwodowa w przebiegu chemioterapii na bazie oksaliplatyny u chorych na raka jelita grubego i odbytnicy. Doniesienie wstępne

Peripheral neuropathy – complication after oxaliplatin-based chemotherapy for colorectal cancer. Preliminary report

MARTA BANACH^{1, A-F}, ANETA L. ZYGULSKA^{2, A-F}, KRZYSZTOF KRZEMIENIECKI^{3, A, D, F}

¹ Katedra Neurologii Uniwersytetu Jagiellońskiego Collegium Medicum w Krakowie

² Oddział Kliniczny Onkologii Szpitala Uniwersyteckiego w Krakowie

³ Katedra Onkologii Uniwersytetu Jagiellońskiego Collegium Medicum w Krakowie

A – przygotowanie projektu badania, B – zbieranie danych, C – analiza statystyczna, D – interpretacja danych, E – przygotowanie maszynopisu, F – opracowanie piśmiennictwa, G – pozyskanie funduszy

Streszczenie Wstęp. Oksaliplatyna jest cytostatykiem stosowanym w leczeniu systemowym raka jelita grubego i odbytnicy. Ostre objawy neuropatii oraz przewlekła neuropatia czuciowa typu aksonalnego są typowymi powikłaniami pojawiającymi się w trakcie chemioterapii.

Cel pracy. Kliniczna i elektrofizjologiczna ocena ostrego i przewlekłego efektu neurotoksycznego u chorych leczonych oksaliplatyną.

Materiał i metody. Do badania zostało włączonych 36 chorych na raka jelita grubego i odbytnicy leczonych chemioterapią według schematu FOLFOX4 ± bevacizumab lub XELOX. Badanie prowadzono od lutego 2013 do czerwca 2015 r. Leczenie powtarzano co 2 tygodnie do 12 cykli (FOLFOX4 ± bevacizumab) lub co 3 tygodnie do 8 cykli (XELOX). U wszystkich badanych wykonano badanie szybkości przewodzenia nerwów ruchowych (pośrodkowego, łokciowego, piszczelowego i strzałkowego) oraz nerwów czuciowych (łokciowego, pośrodkowego, łydkowego i strzałkowego powierzchownego), przed rozpoczęciem, w trakcie (po 4 cyklach) i po zakończeniu chemioterapii. Wykonano badanie EMG ilościowe jednorazowymi elektrodami igłowymi koncentrycznymi z mięśni: piszczelowego przedniego, prostownika wspólnego palców, odwodźciciela krótkiego kciuka, bocznego uda.

Wyniki. Jedynie u 18 chorych (56,25%) spośród 32 włączonych do badania przeprowadzono zaplanowane badania neurograficzne. U wszystkich chorych wykonano badanie elektromiograficzne. Nasilone objawy neuropatii (G3/G4) zaobserwowano u 5 chorych (15,6%) i mimo redukcji dawki oksaliplatyny w kolejnym cyklu chemioterapii objawy neuropatii utrzymywały się. U większości chorych badanie EMG wykonane po dożylnym podaniu oksaliplatyny wykazało liczne wyładowania neuromiotoniczne oraz miokimie.

Wnioski. Neurotoksyczność obwodowa po leczeniu oksaliplatyną występuje w postaci dwóch form: ostrej indukowanej zimnem lub przewlekłej czuciowej aksonalnej neuropatii. Badanie elektrofizjologiczne pozwala na postawienie rozpoznania, umożliwia ocenę nasilenia oraz śledzenie dynamiki procesu chorobowego.

Słowa kluczowe: oksaliplatyna, czuciowa neuropatia, wyładowania neuromiotoniczne.

Summary Background. Oxaliplatin-based chemotherapy is a standard systemic therapy for colorectal cancer. Acute cold induced-neuropathy and chronic axonal sensory neuropathy are a typical toxicity during oxaliplatin treatment.

Objectives. Using sensory and motor nerve conduction studies in neuropathy evaluation and additionally needle electromyography to assess acute and chronic neurotoxicity of patients with colorectal cancer treated oxaliplatin-based chemotherapy.

Material and methods. A total of 36 patients enrolled to this study with colorectal cancer treated FOLFOX4 ± bevacizumab or XELOX chemotherapy between February 2013 and June 2015. Treatment courses were repeated every 3 weeks until maximum 8 cycles. Motor nerve conduction study (ENG) were performed on the median, ulnar, peroneal and tibial nerves and sensory studies on the median, ulnar, sural and peroneal superficial nerves before starting chemotherapy, after 4 cycles and after completion of treatment. Needle electromyography (EMG) was performed on the tibialis anterior, extensor digitorum communis, abductor pollicis brevis, vastus lateralis.

Results. Only 18 (56.25%) out of 32 patients had performed planned nerve conduction study. Electromyography was performed in all of the patients. Advanced symptoms of neuropathy (G3/G4) were observed only in five cases. Despite oxaliplatin dose reduced, symptoms of neuropathy persisted. After infusion of oxaliplatin, neuromyotonic discharges and myokymia were observed in majority of the patients.

Conclusions. Oxaliplatin produces acute cold induced-neuropathy due to ion channel dysfunction. Electrophysiological study may support the diagnosis and enable the assessment of its severity, as well as monitoring its dynamics.

Key words: oxaliplatin, sensory neuropathy, neuromyotonic discharges.



Wstęp

Oksaliplatyna jest cytostatykiem należącym do grupy leków alkilujących, pochodną platyny, szeroko stosowanym w leczeniu systemowym raka jelita grubego i odbytnicy. Obwodowa neuropatia czuciowa indukowana zimnem w postaci nieprzyjemnych parestezji oraz objawy ruchowe w postaci skurczów mięśni przypominające w obrazie klinicznym neuromiotonię są typowymi powikłaniami pojawiającymi się w trakcie chemioterapii. U niektórych pacjentów ma charakter przemijający (z chwilą zakończenia leczenia). Niestety, u części chorych bardziej lub mniej nasilone objawy neuropatii obwodowej pozostają do końca życia, co z kolei przyczynia się do pogorszenia jakości życia. Dlatego wczesne rozpoznanie neuropatii jest bardzo ważne, aby zmniejszyć dawkę oksaliplatyny czy dokonać zamiany schematu chemioterapii w celu zapobiegania objawom przewlekłej neuropatii [1–3].

Pomimo prowadzonych licznych badań nadal nie udało się dokładnie ustalić przyczyn wystąpienia przewlekłej neuropatii. Wiadomo, że istnieje związek między przewlekłą neuropatią a ciężkością objawów i wysokością dawki kumulacyjnej oksaliplatyny [4, 5]. Z kolei sam starszy wiek (tj. 69 lat i więcej) bez współistnienia schorzeń u pacjentów otrzymujących oksaliplatynę nie wpływa na występowanie neuropatii [6].

Badanie neurograficzne i elektromiograficzne jest standardowym badaniem stosowanym w neurologii do oceny funkcji nerwów obwodowych i mięśni, ale nie jest powszechnie wykorzystywane w onkologii.

Cel pracy

W pracy przedstawiono wstępne wyniki oceny klinicznej i elektrofizjologicznej ostrego i przewlekłego efektu neurotoksycznego u 32 chorych na raka jelita grubego i odbytnicy leczonych chemioterapią na bazie oksaliplatyny. Pełne wyniki badań elektrofizjologicznych są w trakcie opracowywania. Przedstawiona praca ma charakter doniesienia wstępnego.

Materiał i metody

Do badania zostało włączonych (po podpisaniu zgody na udział w badaniu) 36 chorych na raka jelita grubego i odbytnicy leczonych chemioterapią według schematu FOLFOX4 ± bevacizumab lub XELOX leczonych w Oddziale Klinicznym Onkologii Szpitala Uniwersyteckiego w Krakowie. Badanie prowadzono od lutego 2013 do czerwca 2015 r.

Schemat FOLFOX4 składał się z oksaliplatyny w dawce 85 mg/m² podawanej w dniu 1., leukoworyny w dawce 200 mg/m² podawanej w dniu 1. i 2. oraz 5 fluorouracylu w dawce 400 mg/m² w bolusie w dniu 1. i 2. oraz 5 fluorouracylu w dawce 600 mg/m² we wlewie ciągłym 22-godzinnym w dniach 1. i 2. Wszystkie leki były podawane dożylnie co 2 tygodnie do 12 cykli. Bevacizumab był podawany w dawce 10 mg/kg ciężaru ciała dożylnie w dniu 1. każdego cyklu, czyli co 2 tygodnie.

Schemat XELOX składał się z oksaliplatyny w dawce 130 mg/m² podawanej dożylnie w dniu 1. i kapecytabiny w dawce 1000 mg/m² podawanej dwa razy dziennie doustnie przez 2 tygodnie z następującą 1-tygodniową przerwą. Leczenie powtarzano co 3 tygodnie do 8 cykli.

Badanie elektroneurograficzne było przeprowadzane przed rozpoczęciem leczenia, w trakcie po 4 cyklach chemioterapii (kiedy wzrasta ryzyko wystąpienia neuropatii obwodowej) oraz po zakończeniu leczenia systemowego. U wszystkich pacjentów przeprowadzono szczegółowy wy-

wiad (dotyczący m.in.: schorzeń współistniejących, przebiegu leczenia nieonkologicznego, spożywania alkoholu) oraz badanie neurologiczne. Badanie elektroneurograficzne zostało przeprowadzone według obowiązujących standardów w oparciu o Viking Quest (Nicolet Biomedical Incorporated, Madison, USA). Ponadto u wszystkich badanych wykonano badania szybkości przewodzenia nerwów ruchowych (pośrodkowego, łokciowego, piszczelowego i strzałkowego) oraz nerwów czuciowych (łokciowego, pośrodkowego, łydkowego i strzałkowego powierzchownego). Mierzono latencje i amplitudy potencjałów wywołanych z mięśni oraz nerwów czuciowych. Obliczano szybkość przewodzenia na stymulowanych odcinkach nerwów, co pozwoliło ocenić stopień i typ ich uszkodzenia. Wykonano badanie EMG ilościowe jednorazowymi elektrodami igłowymi koncentrycznymi z mięśni: piszczelowego przedniego, prostownika wspólnego palców, odwodziela krótkiego kciuka, bocznego uda). Oceniano czynność spoczynkową mięśni, kształt, amplitudę i czas trwania potencjałów jednostek ruchowych oraz czynność wysiłkową.

Tabela 1. Charakterystyka pacjentów, u których przeprowadzono badanie elektrofizjologiczne

Charakterystyka chorych	Liczba pacjentów (n = 32)
Płeć	M : K = 20 (62,5%) : 12 (37,5%)
Średnia wieku (zakres)	59 lata (39–78 lat)
Lokalizacja guza pierwotnego	odbytnica – 10 (31,2%), okrężnica – 22 (68,8%)
Leczenie chirurgiczne	TAK – 28 (87,5%), NIE – 4 (12,5%)
Radioterapia	TAK – 4 (12,5%), NIE – 28 (87,5%)
Schemat chemioterapii	FOLFOX4 ± BEV – 23 (71,9%), XELOX-8 (25%), XELOX z zamianą na FOLFOX4 – 1 (3,1%)
Charakter chemioterapii	uzupełniająca – 16 (50%), paliatywna – 13 (40,6%), przedoperacyjna – 3 (9,4%)
Schorzenia współistniejące wpływające na stan nerwów obwodowych	udar niedokrwienny mózgu – 2 (6,2%), cukrzyca – 4 (12,5%), nietolerancja glukozy – 1 (3,1%), żylaki kończyn dolnych – 2 (6,2%), zakrzepica żylna – 1 (3,1%), choroba Heinego-Medina – 1 (3,1%), stan po operacji zespołu cieśni nadgarstka – 1 (3,1%), laminektomia ze stabilizacją L3-L5-S1 i wertebroplastyka trzonu kręgu L4 – 1 (3,1%)
Spożywanie alkoholu	TAK – 18 (56,3%), NIE – 14 (43,7%)
Rodzaj i ilość alkoholu	1 piwo co drugi dzień – 7 (21,9%), 1 kieliszek wódki, wina lub 1 piwo co 3 miesiące – 5 (15,6%), 1 kieliszek wódki co miesiąc – 4 (12,5%), 1 kieliszek wina co drugi dzień – 2 (12,5%)

Z 36 chorych na raka jelita grubego włączonych do badania 4 pacjentów miało wykonane tylko jedno badanie z powodu progresji choroby nowotworowej (3 pacjentów)

oraz rezygnacji z dalszego leczenia przyczynowego (1 pacjent). Charakterystyka pacjentów została przedstawiona w tabeli 1.

Wyniki

Analizie poddano wyniki badań uzyskanych od 32 chorych. Średnia wieku pacjentów włączonych do badania wynosiła 59 lat (od 39 do 78 lat). Spośród 32 leczonych oksaliplatyną 14 (43,75%) miało wykonane 2 badania elektoneurograficzne (przed rozpoczęciem leczenia oraz po 4 cyklach chemioterapii). Przyczyną niewykonania ostatniego badania elektoneurograficznego u 10 chorych była progresja choroby nowotworowej i wynikająca z tego konieczność zmiany leczenia onkologicznego. U pozostałych 4 pacjentów nie przeprowadzono trzeciego badania z powodu wcześniejszego zakończenia chemioterapii na skutek mielotoksyczności (1 pacjent), udaru (1 pacjent), rezygnacji z udziału w badaniu (1 pacjent) i niezgłoszenia się do kontynuacji leczenia (1 pacjent).

Jedynie u 18 chorych (56,25%) spośród 32 włączonych do badania przeprowadzono wszystkie trzy badania elektoneurograficzne. U wszystkich chorych wykonano badanie elektromiograficzne. Ponad połowa chorych (59,6%) miała opóźnienie leczenia, tj. podania kolejnego cyklu chemioterapii najczęściej z powodu nasilonej neutropenii G3/G4. U 1/5 leczonych (18,7%) zredukowano dawkę oksaliplatyny z powodu nasilonych objawów neurotoksyczności (ryc. 1).

Toksyczność leczenia była oceniana przed rozpoczęciem każdego, kolejnego cyklu chemioterapii według National Cancer Institute Common Toxicity Criteria (NCI-CTC, wersja 2.1). Nasilone objawy neuropatii (G3/G4) zaobserwowano u 5 chorych (15,6%) i mimo redukcji dawki oksaliplatyny w kolejnym cyklu chemioterapii objawy neuropatii utrzymywały się. U 4 pacjentów spośród wzmiankowanych 5 odstąpiono od kontynuacji ostatnich kilku cykli chemioterapii. U jednego pacjenta utrzymano zredukowaną dawkę oksaliplatyny do końca leczenia. Nasilona trombocytopenia (G3) występowała u 1 chorego (3,1%), a nasiloną neutropenię (G3/G4) stwierdzono u kolejnych 7 (21,9%). Wyniki zebrano w tabeli 2.

Średnia skumulowana dawka oksaliplatyny wynosiła 686 mg/m² i wahała się między 508 mg/m² a 1000 mg/m².

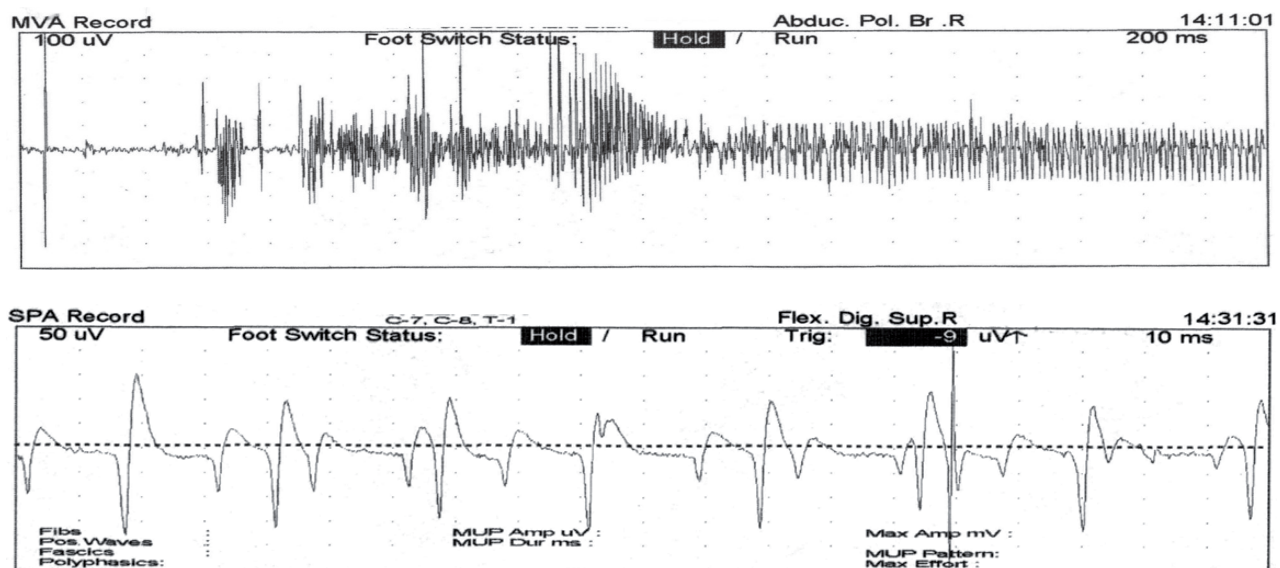
Tabela 2. Wyniki badania

Wyniki	Liczba pacjentów (n = 32)
Objawy neuropatii	G0 – 4 (12,5%), G1/G2 – 23 (71,9%), G3/G4 – 5 (15,6%)
Redukcja dawki oksaliplatyny	TAK – 6 (18,7%), NIE – 26 (81,3%)
Przyczyny przedwczesnego zakończenia leczenia onkologicznego	progresja choroby nowotworowej – 9 (28,1%), nasilone objawy neuropatii G3/G4 – 4 (12,5%), neutropenia G3/G4 (mimo leczenia) – 3 (9,4%), na prośbę pacjenta – 1 (3,1%), trombocytopenia G3 (mimo włączonego leczenia) – 1 (3,1%)
Opóźnienie kolejnego cyklu chemioterapii	TAK – 19 (59,4%), NIE – 13 (40,6%)
Przyczyny opóźnienia leczenia	neutropenia G3/G4 – 7 (21,9%), infekcja – 4 (12,5%), przyczyna organizacyjna – 3 (9,4%), trombocytopenia – 1 (3,1%), przetoczenie koncentratu krwinek czerwonych – 1 (3,1%), neurochirurgiczny zabieg – 1 (3,1%), zakrzepica żylna kończyny dolnej – 1 (3,1%), krwimocz – 1 (3,1%)

Dyskusja

W badanej przez nas grupie chorych z rozpoznaniem raka odbytnicy lub okrężnicy leczonych oksaliplatyną większość chorych zgłaszała indukowane zimnem parestezje lub dyzestezje oraz skarżyła się na nieprzyjemne parestezje i skurcze mięśni wokół ust, skurcze mięśni krtani oraz sztywność i skurcze mięśni kończyn przypominające neuromiotonię.

Ostry efekt neurotoksyczny po chemioterapii oksaliplatyną ujawnił się już po kilku godzinach od podania leku dożylnego. Badanie EMG wykonane najwcześniej po 6 godzi-



Rycina 1. Wyładowania neuromiotoniczne zarejestrowane podczas badania elektromiograficznego za pomocą elektrody igłowej 24 godziny po dożylnym podaniu oksaliplatyny

nach od wlewu dożylnego u wszystkich chorych wykazało liczne wyładowania neuromiotoniczne oraz miokimie. Zjawiska te rejestrowano do 2–3 tygodni po podaniu dożylnym oksaliplatyny, co jest zgodne z doniesieniami innych autorów [7]. U ponad połowy chorych badanie neurologiczne wykazało podczas ostukiwania młotkiem neurologicznym mięśni przedramion i/lub ud przedłużony skurcz mięśni z opóźnionym rozkurczem.

Ponieważ żaden z chorych nie zgłaszał tego typu zaburzeń przed włączeniem leku, dlatego uznano, że objawy neurologiczne były skutkiem neurotoksycznego działania oksaliplatyny.

Oksaliplatyna, podobnie jak inne pochodne platyny, jest cytostatykiem powodującym powstawanie wiązań krzyżowych między DNA, co daje efekt cytostatyczny wykorzystany w leczeniu zaawansowanego raka okrężnicy i odbytnicy. Brak selektywnego działania tej grupy leków powoduje zależną od dawki, bolesną, symetryczną, aksonalną, głównie czuciową neuropatię [1–3]. Neurotoksyczność obwodowa oksaliplatyny występuje w postaci dwóch form: ostrej lub przewlekłej czuciowej lub czuciowo-ruchowej aksonalnej neuropatii lub neuronopatii [8]. Ostry efekt neurotoksyczny ma zazwyczaj charakter przemijającego uszkodzenia funkcji, a nie struktury włókien nerwowych, co cechuje się nadpobudliwością włókien nerwowych i powoduje ciągłą aktywność włókien mięśniowych. Zjawisko to rejestrujemy podczas badania elektromiograficznego za pomocą elektrody igłowej w postaci wyładowań neuromiotonicznych i miokimii, a klinicznie przejawia się sztywnością i skurczami mięśni [9].

Do tej pory nie opisano tego zjawiska podczas terapii innymi pochodnymi platyny. Uważa się, że metabolity oksaliplatyny: -4-aminopirydyne i tetraetyloamoniowy powodują chelatowanie jonów Ca^{++} i Mg^{+} , co prowadzi do kanałopatii, związanej głównie z upośledzeniem funkcji kanału sodowego zależnego od potencjału [10, 11]. Interesujące jest, że podobne zmiany obserwujemy w ruchowej neuropatii typu aksonalnego [12] oraz w ruchowej neuropatii z blokiem przewodzenia. Markerem choroby są przeciwciała anty-VGKC (*voltage-gated potassium channel* – bramko-

wany napięciem kanał potasowy), co prowadzi do kanałopatii związanej z upośledzeniem funkcji kanału potasowego. W postaci przewlekłej oksaliplatyna, podobnie jak pozostałe pochodne platyny, wywiera działanie neurotoksyczne na komórki zwojów korzeni grzbietowych, grube zmielinizowane włókna czuciowe zazwyczaj z zaoszczędzeniem włókien ruchowych, prowadząc do neuronopatii [13]. Uszkodzenie włókien wegetatywnych występuje stosunkowo rzadko. W obrazie klinicznym dominują parestezje i dyzestezje oraz objawy tylny-sznurowe. W diagnostyce różnicowej należy rozważyć polineuropatię paranowotworową o podobnym obrazie klinicznym. W badaniach morfologicznych obserwuje się zwyrodnienie aksonalne z wtórną demielinizacją. Uszkodzenie dotyczy wszystkich typów włókien. Badania elektrofizjologiczne wykazują obniżoną amplitudę lub brak potencjałów czuciowych zwykle z prawidłowym przewodzeniem we włóknach ruchowych. Zapis EMG świadczy o uszkodzeniu neurogennym. Ryzyko wystąpienia ostrej neuropatii zależy od dawki leku. Zazwyczaj pojawia się u około 10–20% chorych, u których skumulowana dawka leku wynosi 750–850 mg/m^2 i wzrasta do 50% u chorych, u których całkowita dawka leku wynosi 1170 mg/m^2 [3]. Analiza badań klinicznych wykazała, że przewlekła neuropatia po leczeniu oksaliplatyną ma charakter odwracalny u około 85% chorych po 2 latach po odstawieniu leczenia [3]. Stan pacjentów może poprawiać się bardzo wolno przez okres tygodni, a nawet miesięcy po zakończeniu leczenia. Zjawisko to nazywamy „coasting”, tzw. efekt przedłużonej neurotoksyczności, który obserwujemy w postaci braku poprawy lub nasilenia się stwierdzonej wcześniej neuropatii lub ujawnienie się neurotoksyczności po zakończeniu leczenia [1, 2].

Wnioski

Ostry efekt neurotoksyczny ma zazwyczaj charakter przemijającego uszkodzenia, co wyraża się nadpobudliwością włókien nerwowych w postaci wyładowań neuromiotonicznych i miokimii, a klinicznie sztywnością i skurczami mięśni.

Źródło finansowania: Praca wykonana w ramach badania: KBET/269/L/2012 z dn. 27.09.2012 r. w Katedrze Onkologii UJ CM.
Konflikt interesów: Autorzy nie zgłaszają konfliktu interesów.

Piśmiennictwo

1. Zedan AH, Hansen TF, Fex Svenningsen A, et al. Oxaliplatin-induced neuropathy in colorectal cancer: many questions with few answers. *Clin Colorectal Cancer* 2014; 13: 73–80.
2. Velasco R, Bruna J, Briani C, et al. Early predictors of oxaliplatin-induced cumulative neuropathy in colorectal cancer patients. *J Neurol Neurosurg Psychiatry* 2014; 85: 392–398.
3. Park SB, Goldstein D, Krishnan AV, et al. Chemotherapy-induced peripheral neurotoxicity: a critical analysis. *CA Cancer J Clin* 2013; 63: 419–437.
4. Park SB, Lin CS, Krishnan AV, et al. Long-term neuropathy after oxaliplatin treatment: challenging the dictum of reversibility. *Oncologist* 2011; 16: 708–716.
5. Brani C, Argyriou AA, Izquierdo C, et al. Long-term course of oxaliplatin-induced polyneuropathy: a prospective 2-year follow-up study. *J Peripher Nerv Sys* 2014; 19: 299–306.
6. Argyriou AA, Briani C, Cavaletti G, et al. Advanced age and liability to oxaliplatin-induced peripheral neuropathy: post hoc analysis of a prospective study. *Eur J Neurol* 2013; 20: 788–794.
7. Lehty TJ, Leonard GD, Wilson RH, et al. Oxaliplatin-induced neurotoxicity: acute hyperexcitability and chronic neuropathy. *Muscle Nerve* 2004; 29: 387–392.
8. Ewertz M, Qvortrup C, Eckhoff L. Chemotherapy-induced peripheral neuropathy in patients treated with taxanes and platinum derivatives. *Acta Oncol* 2015; 54: 587–591.
9. Argyriou AA, Kyritsis AP, Makatsoris T, et al. Chemotherapy-induced peripheral neuropathy in adults: a comprehensive update of the literature. *Cancer Manag Res* 2014; 6: 135–147.
10. Cersosimo RJ. Oxaliplatin-associated neuropathy: a review. *Ann Pharmacother* 2005; 39: 128–135.
11. Park SB, Goldstein D, Lin CS, et al. Acute abnormalities of sensory nerve function associated with oxaliplatin-induced neurotoxicity. *J Clin Oncol* 2009; 27: 1243–1249.
12. Kuwabara S, Ogawara K, Sung JY, et al. Differences in membrane properties of axonal and demyelinating Guillan-Barre syndrome. *Ann Neurol* 2002; 52: 180–187.
13. Cavaletti G, Tredici G, Petruccioli MG, et al. Effects of different schedules of oxaliplatin treatment on the peripheral nervous system of the rat. *Eur J Cancer* 2001; 37: 2457–2463.

Adres do korespondencji:

Dr n. med. Marta Banach

Katedra Neurologii UJ CM

ul. Botaniczna 3

31-503 Kraków

Tel.: 607 933-567, 12 424-86-13

E-mail: martabanach@yahoo.com

Praca wpłynęła do Redakcji: 04.11.2015 r.

Po recenzji: 05.11.2015 r.

Zaakceptowano do druku: 06.11.2015 r.